

casos clínicos y revisión de la literatura

Paquimeningitis hipertrófica y tumoración orbitaria asociada a Granulomatosis con poliangeitis: reporte de un caso clínico

Argüello, S.¹; Avatte, M.¹; Larocca, R.¹; Movía, R.²

¹Unidad de Reumatología, HIGA Evita, Lanús, Buenos Aires; ²Servicio de Clínica Médica, HIGA Evita, Lanús, Buenos Aires

RESUMEN

Palabras clave:

Paquimeningitis hipertrófica,
Granulomatosis con poliangeitis

Paciente de 65 años, con diagnóstico de Granulomatosis con Poliangeitis (GPA) de 18 años de evolución cuyo debut fue por insuficiencia respiratoria aguda asociado a hemoptisis recibiendo tratamiento con corticoides sistémicos y ciclofosfamida de inducción. Luego recibió mantenimiento con azatioprina 150 mg día, con periodos de recrudescimiento de enfermedad que respondieron al tratamiento con corticoides por periodos cortos. Acude a consulta por cefalea crónica de tres meses de evolución refractaria al tratamiento con antiinflamatorios no esteroides (AINES), asociado a proptosis ocular izquierda y dolor orbitario homolateral, presentando reactantes de fase aguda elevados (eritrosedimentación y Proteína C reactiva). Se evidencia por resonancia magnética nuclear cerebral con gadolinio, realce de la duramadre cerebral y tienda de cerebelo, presentando además una formación orbitaria izquierda.

ABSTRACT

Key words:

Hypertrophic pachymeningitis,
Granulomatosis with Polyangeitis

A 65-year-old patient, with a diagnosis of Granulomatosis with Polyangeitis (GPA) of 18 years of evolution, whose debut was with respiratory failure and hemoptysis, receiving induction treatment with corticosteroids together with cyclophosphamide, and then maintenance treatment with azathioprine 150 mg per day, with periods of flare-up of the disease that responded to treatment with corticosteroids for short periods. He came to the clinic for a 3-month-long chronic headache refractory to treatment with non-steroidal anti-inflammatory drugs (NSAIDs), associated with left ocular proptosis and ipsilateral orbital pain. presenting elevated acute phase reactants (ers and c-reactive protein). It is evidenced by brain magnetic resonance with gadolinium, enhancement of the cerebral dura and cerebellum store, also presenting formation in the left orbit.

Mail de contacto:

reumatologiaevita@gmail.com

Introducción

Granulomatosis con poliangeitis (GPA) anteriormente conocida como Granulomatosis de Wegener¹, es una vasculitis autoinmune descrita por primera vez en 1936 por Friedrich Wegener². La GPA es una vasculitis de medianos y pequeños vasos asociados a anticuerpos anticitoplasmáticos de neutrófilos (ANCA) cuya característica distintiva es la formación de granulomas necrotizantes y vasculitis pauciinmunitaria.³⁻⁴

EN 1990 ACR presentó criterios para la clasificación de GPA que incluye: (1) inflamación nasal u oral, (2) anormalidad radiológica de tórax compatibles con nódulos, infiltrados difusos y/o cavidades, (3) microhematuria o cilindros hemáticos en sedimento

urinario, y (4) inflamación granulomatosa en la biopsia. Sobre la base de esta clasificación, el diagnóstico de GPA se puede hacer con un 88,2% de sensibilidad y 92,0% de especificidad cuando se cumplen 2 de los 4 criterios.⁵

La prevalencia de GPA se estima en 3 casos por cada 100000 personas, y la incidencia anual aproximadamente 8 - 10 casos por millón, pero varía según la ubicación.⁶

Puede ocurrir a cualquier edad, aunque es más frecuente alrededor de los 40 años. La relación varón: mujer es de 2:1. En la mayor parte de los casos, el proceso comienza con una afección de vías respiratorias altas y alteración del estado general, en forma de astenia, anorexia y pérdida de peso, compromiso pulmonar y renal.⁷

La afectación en el sistema nervioso central (SNC) representa el 2 al 8% de los casos, generalmente en forma tardía.

La paquimeningitis hipertrófica (PH) es una enfermedad infrecuente caracterizada por engrosamiento de origen inflamatorio, infeccioso, neoplásico o autoinmune, focal o difuso de la duramadre. La cefalea es el síntoma universal, La PH puede ocasionar pérdida de la visión, hidrocefalia obstructiva, difusión cerebelosa, convulsiones y parálisis de los pares craneales. El compromiso orbitario es un problema grave, que causa discapacidad visual secundaria a la compresión del nervio óptico sino es detectada y manejada a tiempo.

La formación de granulomas es un hallazgo histopatológico clave en la GPA. La inflamación granulomatosa necrotizante característica se localiza en la vecindad de los vasos afectados y en zonas extravasculares distantes, pudiendo ocasionar destrucción tisular local. Una profunda alteración de la respuesta de las células T (Th1 y Th17), anomalías en la expresión de los receptores NK (natural killer) y una disfunción de los linfocitos T reguladores podrían facilitar y mantener la formación de granulomas y el proceso de autoinmunidad.⁸

Caso clínico

Paciente masculino de 65 años, de nacionalidad argentina con antecedentes de GPA de 18 años de evolución (debut por insuficiencia respiratoria aguda asociado a hemoptisis) actualmente en tratamiento con azatioprina 150 mg día, Acude a consulta por cefalea crónica de tres meses de evolución refractaria al tratamiento con AINES, asociado a proptosis ocular izquierda y dolor orbitario homolateral, sin alteraciones visuales.

Al examen físico sin foco motor ni meníngeo, sin alteración en la agudez visual, leve proptosis ocular izquierda. Sin síntomas respiratorios agudos.

Se realiza laboratorios (Tabla1) donde se constata parámetros de inflamación elevados (eritrosedimentación y PCR), Factor antinuclear (FAN) negativo, C3 y C4 normales, leucocitosis leve, función hepática y renal normal, Proteinuria negativa, PPD negativa Serologías HIV, hepatitis B y C no reactivas.

Presentó Anticuerpos anticitoplasma de neutrófilos (ANCA C) positivo, proteinasa 3 (PR3) positivo. Dosaje de inmunoglobulinas de tipo Ig G 4 (IGG4) negativo.

Radiografía de tórax: índice cardiotorácico conservado, aumento de trama intersticial tractos fibróticos bibasales.

Espirometría normal CVF 82%

Hemocultivos: negativos para gérmenes comunes y koch.

Líquidocefalorraquídeo (LCR): presión de apertura normal, cristal de roca, hiperproteinorraquia.

Estudios de imágenes

Tomografía sin contraste (Figura 1): se observa engrosamiento de la duramadre cerebral y tienda de cerebelo. A nivel del globo ocular izquierdo se observa una imagen de densidad partes blandas, ubicado entre la pared interna y el recto interno de aproximadamente 25 mm x 7 mm de espesor.

RMI con Gadolinio

-Orbita izquierda: se observa lesión entre el recto interno y pared ósea interna de la órbita de baja intensidad en secuencia

Tabla I.

ESD: 75mm/h (vn: Hasta 15 mm/h)	HIV Elisa Negativo
PCR: 30 mg/l (vn: 1- 3 mg/l)	Ac HVBC, Ag HVBs No reactivos
FAN: Negativo (Pto corte 1/80)	HVC No reactivo
C3 C4 Normales (vn C3 88-201 mg/dl, C4 15-45 g/dl)	ANCA C Positivo, patrón PR3
Dosaje IgG4: 38 mg/dl (vn: 15 - 132 mg/dl)	LCR: 1,5 mg/dl
Blancos: 12.000 mg/l (vn: 4500 - 10000 mg/dl)	PPD: Negativa
Urea: 35 m/dl (vn: 15 - 50 mg/dl)	

T2, de configuración ovoide con eje mayor anteroposterior que mide aproximadamente 26mm con un espesor máximo de 7,3 mm, de morfología irregular y heterogéneo. Tras la inyección de contraste se desplaza el musculo recto interno bajo la línea media orbitaria, correspondiendo muy probablemente a tejido granulomatoso. Existe ligera proptosis del ojo izquierdo. Cabe destacar que el nervio óptico, músculos (recto externo y recto superior e inferior) y elementos vasculares izquierdos son de aspecto normales.

-Cerebro (Figura 2): Se observa en secuencia FLAIR y T2 pequeñas imágenes hipointensas puntiformes distribuidas en la secuencia blanca de ambos centros semioviales, coronas radiatas, otras corticosubcorticales frontales y frontoparietales de ambos lados compatible con áreas de gliosis focal secuelear, Tras la inyección de contraste endovenoso se observa marcado realce de la duramadre cerebral y a nivel de la tienda de cerebelo a correlacionar con antecedentes.

Se deriva a oftalmología para realizar biopsia de lesión tumoral de órbita.

Biopsia de órbita: tejido inflamatorio mixto con plasmocitos (granuloma necrotizante), con focos de vasculitis. Cultivo negativo gérmenes comunes, hongos y koch.

Se interpreta el cuadro como paquimeningitis hipertrófica y granuloma en órbita secundario a GPA por lo cual se decide iniciar tratamiento con pulsos de metilprednisolona 1 gramo día endovenoso durante tres días consecutivos, continuar meprednisolona 60 mg día, asociado a pulsos de ciclofosfamida 1 gramo mensual durante 6 meses.

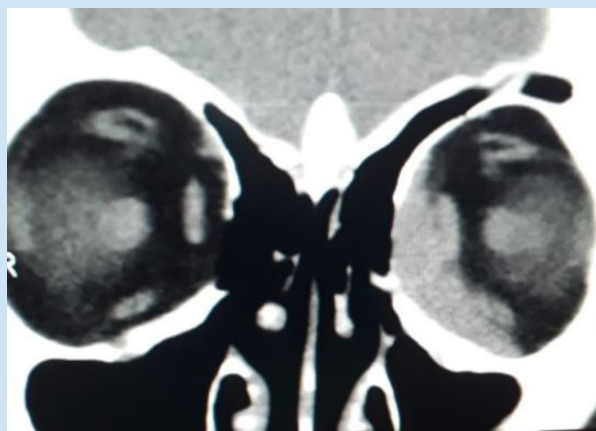
El paciente presenta buena evolución clínica, con recrudescimiento del dolor orbitario con la reducción de dosis de corticoides, razón por la cual se decide inicio de tratamiento con Rituximab 1000mg semana 0 y semana 2 para luego continuar cada 6 meses.

La respuesta terapéutica es favorable con disminución de la dosis de corticoides.

Discusión

Las manifestaciones neurológicas en la GPA pueden aparecer en cualquier momento de la enfermedad, aunque son más frecuentes en estadios avanzados.

Figura 1. Tomografía de órbitas



Se han identificado tres mecanismos en su patogenia:

- 1.La extensión de tejido granulomatoso desde la cavidad nasal, paranasal u orbitaria
 - 2.Desarrollo de granulomas en cerebro, meninges y nervios craneales
 - 3.La vasculitis granulomatosa del sistema nervioso central.
- Hasta el 30 % de los casos se deben a una combinación de los mismos.⁹

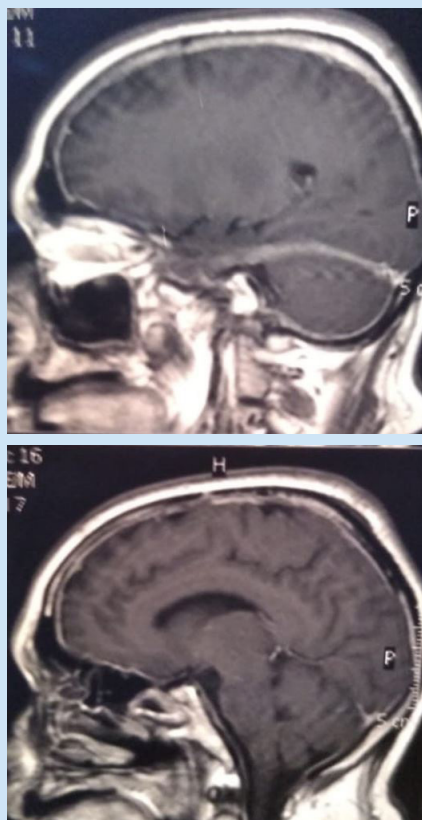
Nuestro paciente presenta una enfermedad de largo tiempo de evolución con dos formas de compromiso actual: 1- Compromiso local (masa orbitaria granulomatosa) y, 2- Compromiso sistémico (paquimeningitis hipertrófica) refractaria al tratamiento convencional con corticoides y ciclofosfamida.

Una masa orbitaria se presenta entre el 7 al 45 % de los pacientes, generalmente es unilateral, y puede producirse desde los senos que perforan la órbita) maxilares, etmoidales, cavidad nasal o glándulas lagrimales) o puede desarrollarse de por sí desde la órbita (como en el caso de nuestro paciente).⁹⁻¹⁰

El compromiso orbitario no sólo provoca daño ocular como deterioro visual (72%) o ceguera (19%) sino que también pueden provocar daño en estructuras vecinas, produciendo diplopía, proptosis, epifora, dolor, eritema y/o edema ocular.

Las vasculitis de vasa vasorum puede producir isquemia del nervio óptico y ceguera posterior.

Figura 2. Resonancia de cerebro con gadolinio



La evolución de los pacientes con GPA y masa orbitaria pueden tener un curso refractario al tratamiento convencional (corticoides y ciclofosfamida), con alta frecuencia de complicaciones como destrucción focal con deformación facial y deterioro visual progresivo. El rituximab es eficaz para inducir la remisión en la mayoría de los pacientes con GPA ocular localizado y generalizado incluso con manifestaciones granulomatosas. Se requieren nuevos estudios para evaluar en uso conjunto de ciclofosfamida y rituximab en la inducción para mantener la remisión.¹¹ Una alternativa sería el tratamiento quirúrgico descompresivo para pacientes con proptosis severa y compresión del nervio óptico.¹²

BIBLIOGRAFÍA

1. Falk RJ, Gross WL, Guillevin L, et al. Granulomatosis with polyangiitis (Wegener's): an alternative name for Wegener's granulomatosis. *Ann Rheum Dis.* 2011;70(4):704
2. Fahey JL, Leonard E, Churg J, Godman G. Wegener's granulomatosis. *Am J Med.* 1954;17(2):168-179.
3. Cairoli E, Rebella M, Danese N, Alonso Bao, J. Granulomatosis con poliangeítis: el nuevo nombre de la granulomatosis de Wegener. *Rev Med Urug.* Vol.28 no.1 Montevideo Mar. 2012
4. Leavitt RY, Fauci AS, Bloch DA, et al. The American College of Rheumatology 1990 criteria for the classification of Wegener's granulomatosis. *Arthritis Rheum.* 1990;33(8):1101-1107.
5. Catanoso M, Macchioni P, Boiardi L, et al. Epidemiology of granulomatosis with polyangiitis (Wegener's granulomatosis) in Northern Italy: a 15-year population-based study. *Semin Arthritis Rheum.* 2014;44(2):202-7.
6. Lacruz Pérez L. Granulomatosis de Wegener, arteritis de Takayasu, síndrome de Churg-Strauss, vasculitis primaria del sistema nervioso central y otras vasculitis. *Protoc Diagn Ter Pediatr.* 2014; 1:141-9
7. Pareja Esteban J, Gutierrez-Solana M, Cedazo M, Sanchez-Cordon B, Gamo-Gallego M, Teus MA, Hypertrophic pachymeningitis and ophthalmological disturbances: description of two case reports. *Arch Soc Esp Oftalmol* 2008; 83: 497-500,
8. Muller K, H.Lin J, Orbital granulomatosis with polyangeitis, clinical and pathologic findings, *Arch Pathol Lab Med* Vol 138, 2014 Aug;138(8):1110-4
9. Sfniadaki E, Tsiara I, Theodossiadis P, Chatziralli I. Ocular Manifestations of Granulomatosis with Polyangiitis: A Review of the Literature *Ophthalmology and Therapy* volume 8 (2019), pages 227-234
10. Acosta Quintana J, Diez Pingel C, Acosta García M, Álvarez S. Afección cerebral en la granulomatosis de Wegener. *Reporte de caso Revista de Especialidades Médico-Quirúrgicas* 2009;14(1):40-45
11. Joshi L, Tanna A, McAdoo S, Medjeral-Thomas N, Taylor S, Sandhu G et al. Long-Term Outcomes of Rituximab Therapy in Ocular Granulomatosis with Polyangiitis: Impact in Localized and Nonlocalized Disease. *Ophthalmology* 2015 Jun;122(6):1262-8
12. Holle JU, Voigt C, Both M, Holl-Ulrich K, Nölle B, Laudien M, Moosig F, Gross WL, Orbital masses in granulomatosis with polyangiitis are associated with a refractory course and a high burden of local damage. *Rheumatology*, Volume 52, Issue 5, May 2013, Pages 875-882 03 Jan 2013, 52(5):875-882